

# LES PATELLA BIPARTITA DOULOUREUSES PRÉSENTATION D'UNE SÉRIE DE 14 CAS

N. BOUSSELMAME, M. BOSSOUGA, M. KADI, K. LAZRAC, H. TAOBANE, I. MOULAY

**SUMMARY :** *Painful bipartite patellae : Report of 14 cases.*

The authors present a retrospective study of 14 men with a painful bipartite patella who were evaluated clinically and radiologically. The mean age was 27.7 years (range 19 to 42 years). The etiology was traumatic in 12 cases, microtraumatic in 2 cases. All patients reported pain upon pressure on the superolateral aspect of the patella. According to Saupé's classification, there were 10 type III and 4 type II bipartite patellae. Weight bearing skyline views showed wide separation of the accessory fragment in only one case ; the same radiographic examination performed in the same patients after contrast injection showed cartilaginous discontinuity. At arthroscopy, in 11 patients, cartilage discontinuity was always present at the junction area, and severe chondropathy of the articular surface of the fragment was noted in three cases. The accessory fragment was removed from 10 patellae, a modified lateral retinacular release was performed in 4 cases. Pain was completely eliminated after excision of the fragment in 10 cases. All patients returned to full activity within 10 weeks. After lateral retinacular release, three patients returned to full activity within 21.3 weeks on average and one had a poor result.

**Key-words :** knee ; bipartite patella ; femoropatellar joint.

**Mots-clés :** genou ; patella bipartita ; articulation fémoro-patellaire.

## INTRODUCTION

L'existence d'un syndrome patellaire en rapport direct avec une patella bipartita (P.B.) est actuelle-

ment bien connue (3). Généralement asymptomatique et de découverte radiologique fortuite, une P.B. peut devenir douloureuse à la suite d'un traumatisme direct ou de microtraumatismes répétés (1, 2).

Vu l'absence actuelle d'orientations claires dans les approches diagnostiques et thérapeutiques, nous discutons ce sujet à travers l'analyse rétrospective de quatorze cas opérés et à la lumière d'une revue de la littérature.

## MATÉRIEL ET MÉTHODES

Quatorze patients porteurs d'une P.B. douloureuse ont été traités chirurgicalement entre 1988 et 1998 (tableau I). Tous étaient de sexe masculin avec un âge moyen de 27,7 ans (19 ans-42 ans). Le membre dominant était concerné 11 fois. Neuf patients étaient des sportifs confirmés (obs. 1,2,4,5,7,9,10,11,12) les cinq autres pratiquaient les différentes activités sportives et professionnelles militaires de façon régulière (obs. 3,6,8,13,14).

Chez douze patients, le déclenchement de la symptomatologie douloureuse avait fait suite à un traumatisme aigu direct ou indirect de l'appareil extenseur. Dans deux cas, le syndrome douloureux s'était installé de manière progressive, apparaissant d'abord aux efforts sollicitant intensément le genou puis après des efforts de plus en plus modérés.

Le signe d'appel à la première consultation était un syndrome douloureux antérieur du genou à la montée et surtout à la descente des escaliers chez 7 patients, des

Service de Traumatologie-orthopédie, Hôpital Militaire d'Instruction Mohamed V - Rabat, Maroc.

Correspondance et tirés à part : N. Bousselmame, École Farabi - Youssoufia, Rabat - Maroc.

Tableau I

Observation	Age (années)	Type selon SAUPE	Pratiques	Antécédents de traumatisme aigu	Période symptomatique préopératoire (mois)	Technique opératoire	Recul au dernier contrôle (années)	Résultat final
1	24	III	Football	Oui	24	Exérèse	1.5	Excellent
2	24	II	Football	Oui	18	Exérèse	4	Excellent
3	31	III	N.S.	Oui	36	Exérèse	2	Excellent
4	29	III	Parachutisme	Non	72	Exérèse	3.5	Bon
5	19	II	Football	Oui	12	Conservation	4	Bon
6	34	III	N.S.	Oui	18	Exérèse	5	Excellent
7	25	II	Basketball	Oui	48	Exérèse	7	Excellent
8	28	III	N.S.	Non	16	Conservation	1	Mauvais
9	30	III	Athlétisme	Oui	60	Exérèse	1	Excellent
10	23	III	Football	Oui	12	Conservation	4	Excellent
11	19	II	Athlétisme	Oui	18	Conservation	5	Excellent
12	28	III	Parachutisme	Oui	36	Exérèse	2	Excellent
13	32	III	N.S.	Oui	72	Exérèse	1	Excellent
14	42	III	N.S.	Oui	24	Exérèse	6.5	Bon

N.S: Non spécifié.

douleurs parapatellaires latérales lors des flexions importantes sur un genou en charge chez 5 patients et des douleurs permanentes chez 2 autres. Une hydarthrose était retrouvée deux fois et une amyotrophie quadricipitale quatre fois.

Il n'y avait, cliniquement, aucune lésion ligamentaire ni méniscale associée.

Le bilan radiologique a comporté dans chaque cas des radiographies des deux genoux de face, de profil et de 3/4 latéral, ainsi que des incidences fémoro-patellaires à 30°, 60° et 90°. Dans 4 cas, ces incidences ont été faites sur un genou en charge, fléchi à 60° et 90° (obs. 1,5,10,14) avant et après injection intra-articulaire de produit de contraste.

La solution chirurgicale n'a été retenue qu'après échec d'un traitement médical associant repos strict, physiothérapie, anti-inflammatoires non stéroïdiens, voire une infiltration locale de corticoïdes. La durée minimale de ce traitement a été de six mois.

Chez trois patients (obs. 3,4,9), l'exérèse du fragment a été réalisée sans exploration arthroscopique, vu l'évidence du conflit sur les radiographies standard. Chez les onze autres, la lésion a été examinée d'abord par arthroscopie, puis à foyer ouvert par mini-abord longitudinal direct de la zone douloureuse.


Au terme de ce temps explorateur, en raison de l'absence (obs. 5,11) ou de la discrétion (obs. 8,10) des lésions cartilagineuses au niveau du fragment, de la

largeur de la surface articulaire concernée (obs. 5,11) et de l'existence d'une petite mobilité au niveau de la zone de jonction (obs. 5,8,10,11) un traitement chirurgical conservateur a été entrepris dans quatre cas : résection d'une bandelette de l'aileron latéral de 1cm de largeur et dont la longueur était telle qu'elle circonscrivait la bipartition. Dans sept cas, l'exérèse du fragment a été décidée.


Après traitement chirurgical conservateur, une immobilisation du genou à 30° de flexion a été réalisée pendant deux semaines. La flexion totale n'a été autorisée qu'à la fin du premier mois. Les activités sportives ont ensuite été reprises progressivement. Après l'exérèse du fragment, la marche était autorisée dans la semaine, la flexion complète du genou à la troisième semaine.

## RÉSULTATS

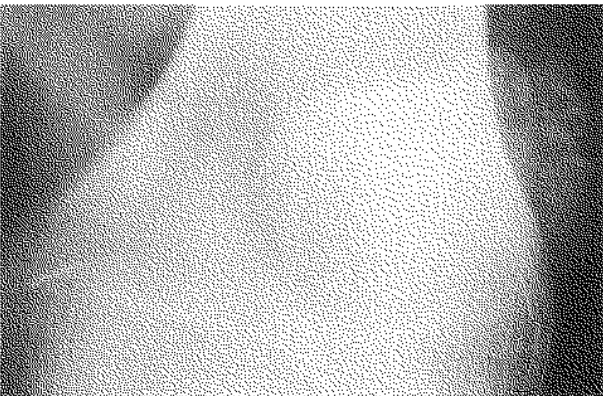
Le signe clinique, constamment retrouvé à l'examen de nos patients, était la douleur à la pression du fragment accessoire. Selon la classification de Saupe (16), dix P.B étaient de type III, quatre étaient de type II. Les radiographies standard ont confirmé l'existence d'un conflit dans trois cas : déplacement manifeste du noyau surnuméraire avec ossification de l'aileron (fig. 1, 2), remaniement du fragment (fig. 3).




*Fig. 1.* — Patella multipartita. Déplacement manifeste d'un fragment avec ossification de l'aileron.



*Fig. 3.* — P.B. avec déplacement évident du fragment accessoire.



*Fig. 2.* — Aspect multigéodique du fragment accessoire mieux visible sur l'incidence de 3/4 latéral.



*Fig. 4.* — Conflit autour de la synchondrose: Déplacement du fragment accessoire et ossification de l'aileron avec, en regard, une ostéochondrite du condyle latéral.

L'incidence fémoro-patellaire sur genou en charge a montré dans un cas sur quatre un déplacement du fragment par rapport à la patella (fig. 4).

Cette même incidence, après injection de produit de contraste, a objectivé une solution de continuité cartilagineuse quatre fois sur quatre (fig. 5).


L'arthroscopie a mis en évidence, au niveau du fragment, des lésions cartilagineuses 9 fois : chondromalacie (6 cas), chondropathie prononcée (3 cas).

Les trois fragments excisés sans examen arthroscopique préalable étaient tous porteurs de lésions chondrales.


Après exérèse du fragment (10 cas), tous les patients ont repris leurs activités professionnelles et sportives au niveau antérieur en 2 mois et demi en

moyenne (1,5 à 5 mois). Avec un recul moyen de 3, 4 ans (1-7 ans), 8 patients ont un excellent résultat : absence de douleurs à tous les degrés de flexion du genou, rémission totale du syndrome patellaire, et deux ont un bon résultat : douleurs discrètes aux efforts très intenses, genou normal par ailleurs.

Après traitement chirurgical conservateur (4 cas), le retour au niveau d'activité antérieur a nécessité respectivement 4 mois (obs. 10), 5 mois (obs. 5) et 7 mois (obs. 11). Un patient n'avait pas repris ses activités sportives au dernier examen de contrôle (obs. 8). Avec un recul moyen de 3,5 ans (1 ans-5 ans), il y a deux résultats excellents, un bon résultat et un mauvais résultat (symptomatologie inchangée).



a



b

Fig. 5. — Vue axiale à 60° en charge avant (a) et après (b) injection du produit de contraste : Passage du produit au niveau de la zone de jonction.

## DISCUSSION

L'incidence de la P.B. chez l'adolescent est d'environ 0,2 à 6% (2). Elle est aussi souvent unilatérale que bilatérale (2). Le sex-ratio est de neuf garçons pour une fille (5). Hormis quelques cas exceptionnels siégeant au bord médial de la patella (6), la classification de Saupe (16) permet de distinguer trois localisations principales du fragment accessoire :

- \* Type I : au pôle inférieur de la patella (5%)
- \* Type II : au bord latéral de la patella (25%)
- \* Type III : à l'angle supéro-latéral de la patella (75%)

Malgré l'apparente discontinuité radiologique, le fragment accessoire et la patella sont toujours intimement unis par la continuité de leurs cartilages articulaires et par un solide tissu fibro-cartilagineux interposé au niveau sous-chondral (1, 2, 7). Le dénominateur commun aux P.B douloureuses est l'apparition d'une mobilité anormale au niveau de cette synchondrose (2, 5, 7)

Cette solution de continuité survient dans la majorité des cas chez des sujets jeunes de moins de vingt ans, sportifs confirmés (2, 5, 8, 11, 12, 19), soit victimes d'un traumatisme aigu évident, direct ou indirect (2, 4, 19) soit sans aucune notion de traumatisme. On incrimine alors des microtraumatismes répétés secondaires à une sollicitation

élevée imposée par la pratique sportive (8, 11, 12). Plus rarement, la pathologie va concerner des adultes sans engagement sportif particulier, à la suite d'un traumatisme direct ou indirect (7).

Une fois l'intégrité de la synchondrose compromise, la discontinuité se pérennise sous l'action des contraintes de traction exercées par l'aileron latéral et le tendon du vastus lateralis sur le fragment libre. Celui-ci ne glisse plus en harmonie avec le reste du système extenseur (3), ce qui est à l'origine d'une réaction synoviale locale (3) et d'un remaniement du fragment (3) qui peut aller jusqu'à la nécrose aseptique (5). D'autre part on peut assister à l'ossification de l'aileron, qui deviendra visible radiologiquement dans les formes évoluées et qui aboutit à un auto-entretien du conflit (3). L'étude histologique des éléments concernés (os, synoviale, aileron) peut donc a posteriori, après chirurgie d'exérèse, apporter des arguments en faveur de l'existence d'un conflit centré sur la bipartition.

L'étude anatomo-pathologique du fragment excisé a été faite seulement sept fois dans notre série. La réaction inflammatoire et fibreuse était toujours retrouvée avec une intensité variable. La nécrose aseptique était mise en évidence deux fois ; ceci corrobore les constatations de Green (5).

Sur le plan fonctionnel, les P.B. douloureuses sont à l'origine d'un syndrome rotulien classique qui se distingue par l'existence d'une douleur

exquise à la pression du fragment accessoire. C'est le maître symptôme retrouvé par la majorité des auteurs (2, 5, 7, 11, 12, 13, 19). Le but de l'examen clinique sera aussi d'éliminer toute autre cause de gonalgies (2, 5, 11, 12, 20)

Les radiographies standard comportant les deux genoux de face, de profil et en incidences fémoro-patellaires sont systématiques. Elles renseignent sur le type de P.B. selon la classification de Saupé (16), son éventuelle bilatéralité, l'existence d'une séparation anormale du noyau surnuméraire (1) ou l'existence de signes de conflits fémoro-patellaire (12). Des signes de souffrance de la synchondrose ont été soulignés par Eberhard *et coll.* (3) sous forme de fragmentation récente d'une bipartition antérieurement documentée avec ossification de l'aileron.

Nous avons retrouvé des signes évidents de conflit au niveau de la bipartition sous forme de déplacement du fragment avec ossification de l'aileron deux fois, associé dans un cas à une ostéochondrite condylienne, et sous forme de lacunes osseuses du fragment dans un cas.

En 1994, Ishikawa *et coll.* (8) ont proposé de faire les incidences fémoro-patellaires sur un genou en charge à 60° et 90° («squatting position») pour objectiver le déplacement du fragment accessoire par rapport à la patella : ce test a été positif neuf fois sur neuf dans leur série. Dans notre expérience, il n'a été positif qu'une seule fois chez un patient chez qui on a observé à l'intervention chirurgicale une grande mobilité du fragment supéro-latéral. Cette technique nous semble utile, mais ne devrait avoir de valeur que positive.

Elle est plus parlante si elle est réalisée après injection de produit de contraste, ce qui permet d'objectiver la solution de continuité fragment-patella sous forme de passage du produit au niveau de l'interface, comme cela a été le cas chez nos patients soumis à cet examen.

Le traitement des P.B. douloureuses est, toujours, d'abord médical basé sur le repos, l'immobilisation, les anti-inflammatoires non stéroïdiens voire l'infiltration locale de corticoïdes (2, 5, 8, 12, 13, 19). Une durée minimale de trois mois est recommandée avant de recourir à la chirurgie (5, 8).

Quand la gêne fonctionnelle est suffisamment

évidente et durable pour justifier un acte opératoire, les modalités de celui-ci ne sont pas univoques. Dans toutes les études récentes, l'arthroscopie première semble s'imposer par son double intérêt. D'abord elle élimine d'autres causes de douleur telle qu'une lésion méniscale ou une plica synoviale et ensuite elle permet d'étudier soigneusement la surface articulaire du fragment pour juger de sa conservabilité (7, 11, 12). Iossifidis *et coll.* (7) ont exploré arthroscopiquement neuf cas de P.B. douloureuses, ils ont toujours objectivé au moins un sillon de démarcation de la zone jonctionnelle signant la souffrance à ce niveau. Mori *et coll.* (11) ont utilisé cet examen chez 15 patients (soit 16 P.B.) : des lésions de type chondromalacie étaient présentes 12 fois. Ogata (12) a utilisé l'arthroscopie chez 15 patients, il a retrouvé une fissuration de l'aire de jonction dans 50% des cas de type II mais seulement dans 11,2% des cas de type III. Pour cet auteur, si la clinique et, à fortiori, la radiologie sont évocatrices, l'arthroscopie n'est pas obligatoire. Nous avons pratiqué l'arthroscopie 11 fois dans notre expérience. Une lésion de l'interface fragment-patella était toujours retrouvée sous forme d'une solution de continuité. Des lésions de chondropathie dégénérative plus ou moins importante étaient présentes neuf fois. Bien que cet examen prolonge le temps opératoire, il nous semble indispensable puisque nous ne pratiquons qu'un geste très limité à foyer ouvert et préférons explorer tout le genou et surtout la totalité de la surface articulaire de la patella et de la trochlée.

Après cette étape arthroscopique, la solution chirurgicale a été diversement proposée selon le mécanisme physiopathologique retenu. L'ostéosynthèse par vissage ou brochage du fragment accessoire avec ou sans greffon a été préconisée par certains auteurs chez des patients jeunes avec surface articulaire intacte (9, 14, 17, 18). Cette conservation contraint à l'immobilisation du genou pendant trois ou quatre semaines au moins, et les patients ne reprennent la marche sans attelle qu'après six semaines supplémentaires (9, 14).

Mori *et coll.* (11), considérant que la P.B. douloureuse fait partie des syndromes d'hyperpression fémoro-patellaire latérale décrits par Ficat et Hungerford (4) ou des syndromes de compression

patellaire rapportés par Larson *et coll.* (10), proposent comme traitement chirurgical une intervention de Ficat modifiée consistant en la résection d'une bandelette de 0,5 à 1 cm de largeur et 6 à 8 cm de longueur prenant sur l'aileron latéral et sur l'insertion du tendon du vastus lateralis au niveau du fragment accessoire. L'appui total est autorisé au 1er jour post-opératoire. En plus d'un résultat clinique excellent douze fois et bon quatre fois, la consolidation du fragment à la patella a été obtenue dans leur série onze fois dans un délai inférieur à 4 mois et quatre fois entre 5 et 8 mois. Un cas n'a pas consolidé mais avec un résultat fonctionnel excellent. Ces constatations rejoignent celles de Rohleder (15) qui déjà en 1964 rapportait un cas de P.B. consolidée après simple section de l'aileron latéral. Rappelons que dans la série de Mori *et coll.* (11), la moyenne d'âge était de 16,6 ans (13-24 ans).

Dans notre série, quatre patients âgés respectivement de 23, 29, 31 et 32 ans ont bénéficié d'une technique similaire à celle rapportée par Mori *et coll.* (11). Avec des reculs respectifs de 6 ans, 5 ans, 2 ans et 1 an, le résultat fonctionnel était excellent deux fois, bon une fois, mauvais chez un patient qui a dû être repris, un an plus tard, par chirurgie d'exérèse (Obs. n° 8). Radiologiquement, la consolidation n'a été obtenue chez aucun patient.

Ogata (12), retenant les mêmes hypothèses physiopathologiques que Mori *et coll.* (11), a étudié à travers 15 cas chez 13 patients l'efficacité d'un procédé original consistant en un abord direct avec exploration de la mobilité du fragment, la surface articulaire ayant été explorée arthroscopiquement. Quand la conservation est retenue, il procède au décollement de l'insertion du tendon du vastus lateralis au niveau du fragment. Cette désinsertion est poussée loin sur le corps de la patella. Le fragment est ainsi libéré des contraintes de traction imposées par le tendon du vaste sans compromettre la continuité de celui-ci. Ce traitement a concerné 10 P.B. Neuf patients étaient âgés de 13 à 19 ans et un patient avait 37 ans. Le résultat clinique était excellent neuf fois, bon dans un cas. La consolidation a été obtenue six fois.

Ces deux techniques conservatrices méritent, au vu de ces résultats d'être retenues dans l'arsenal thérapeutique en particulier en pratique pédi-

atrique. Néanmoins, partant de la considération que le syndrome douloureux résultait d'un conflit centré sur le fragment accessoire, la technique la plus répandue est l'exérèse de celui-ci (2, 5, 11, 13, 19). Classiquement, cette exérèse est réalisée par un abord de Gernez latéral avec arthrotomie exploratrice première ce qui aboutit souvent à des suites relativement longues (5). Avec l'apport explorateur de l'arthroscopie, la préférence va actuellement au mini-abord direct du fragment accessoire. La mobilité au niveau de l'interface est vérifiée, le fragment excisé et l'articulation refermée. L'exérèse d'une éventuelle pseudo-tumeur synoviale réactionnelle est également recommandée (2, 3, 5). L'attitude post-opératoire oscille entre la reprise immédiate de la marche et de toutes les activités (13), et une immobilisation allant jusqu'à quatre semaines (2). Nous autorisons la marche à la fin de la première semaine, et la flexion totale à la fin de la deuxième.

Le résultat clinique est généralement excellent ou bon (2, 3, 7, 8, 19). L'excision du fragment libre représente pour ses adeptes la technique de choix dans le traitement des P.B. douloureuses (2, 8, 13, 19). Elle est simple, ne requiert aucune prise en charge spéciale en post-opératoire, réduit la durée d'incapacité et minimise le risque de douleurs à long terme (12). Elle est recommandée chez le jeune athlète chez qui elle permet une reprise des performances sportives au niveau antérieur en deux mois en moyenne (2, 8, 13, 19).




Fig. 6. — Scintigraphie osseuse de face et de profil objectivant une hyperfixation du fragment accessoire à droite.

## CONCLUSION

Un examen clinique attentif et des investigations radiologiques patientes sont nécessaires pour confirmer l'implication d'une P.B dans la genèse d'un syndrome rotulien. Les séries ayant les reculs les plus longs confirment le bien fondé d'une chirurgie d'exérèse techniquement simple et efficace à long terme.

## BIBLIOGRAPHIE

- Bernageau J., Goutallier D. Affections fémoro-patellaires. Encycl. Med. Chir., Paris, 5 - 1977, Radio II; 31312, C-10.
- Bourne M. K., Bianco A. J. Jr. Bipartite patella in the adolescent : Results of surgical excision. J. Pediat. Orthop., 1990, 10, 67-73.
- Eberhard P. H., Manueddu C., Hoffmeyer P., Vasey H. Fragmentation progressive d'une patella bipartita. A propos d'un cas. Rev. Chir., Orthop., 1995, 81, 78-80.
- Ficat P., Hungerford D. Disorders of the patellofemoral Joint, Baltimore, Williams & Wilkins, 1977
- Green W. T. Jr. Painful bipartite patellae. A report of three cases. Clin. Orthop., 1975, 110, 197-200.
- Halpern A. A., Hewitt O. Painful medial bipartite patella. A case report. Clin. Orthop., 1978, 134, 180-181.
- Iossifidis A., Brueton R. N. Painful bipartite patella following injury. Injury, 1995, 26, 175-176.
- Ishikawa H., Sakurai A., Hirata S., Ohno O. *et al.* Painful bipartite patella in young athletes. Clin. Orthop., 1994, 305, 223-228.
- Kobayashi Y., Sukawa T., Nagano J. *et al.* Surgical treatment of the painful bipartite patella. The Knee, 1990, 16, 46-49.
- Larson R. L., Cabaud H. E., Slocum D. B. *et al.* The patellar compression syndrome : Surgical treatment by lateral retinacular release. Clin. Orthop., 1978, 134, 158-167.
- Mori Y., Okumo H., Iktani H., Kuroki Y. Efficacy of lateral retinacular release for painful bipartite patella. Am. J. Sports Med., 1995, 23, 13-18.
- Ogata K. Painful bipartite patella. A new approach to operative treatment. J. Bone Joint Surg., 1994, 76-A, 573-578.
- Ogden J. A., Mac Carthy S. M., Jokl P. The painful bipartite patella. J. Pediatr. Orthop., 1982, 2, 263-269.
- Oketani Y., Kuwata K., Kohno S. Treatment and cause of painful bipartite patellae. Orthop. Surg. Traumatol., 1984, 27, 1689-1692.
- Rohleder K. L'arthrose de la surface articulaire de la patella. Rev. Chir. Orthop., 1964, 50, 361-368.
- Saupe H. Primäre Knochenmark Seilerung der Knie-scheibe Dtsche. Z. Chir., 1943, 228-386.
- Sharrard W. J. W. Paediatric orthopaedics and fractures. 2nd Ed. Vol. 1 Oxford, Blackwell, 1979, 428-430.

- Sisk T. D. Knee injured. In : Crenshaw A. H., ed. Campbell's Operative Orthopedics (Ed. 7) St Louis, Mosby, 1987, 2477.
- Weaver J. K. Bipartite patellae as a cause of disability in the athlete. Am. J. Sports. Med., 1977, 5, 134-143.
- Yates C. K., Grana W. A. Patellofemoral pain in children. Clin. Orthop., 1990, 255, 36-43.

## SAMENVATTING

N. BOUSSELMAME, M. BOSSOUGA, M. KADI, K. LAZRAK, H. TAOBANE, I. MOULAY. *Pijnlijke patella bipartita.*

De auteurs beschrijven een reeks van 14 gevallen met pijnlijke patella bipartita. De gemiddelde leeftijd was 27,7 jaar (spreiding 19-42 jaar). De etiologie was traumatisch in 12 gevallen, microtraumatisch bij 2 gevallen. Alle patiënten hadden drukpijn superolateraal van de patella. Volgens de klassifikatie van Saupe waren er 10 types III en 4 types II. De „skyline” view met steun toonde een uitéénwijken van de accessoire fragmenten in slechts één geval. Bij dezelfde patiënt zag men na contrastinjectie een discontinuïteit in het kraakbeen. Bij arthroscopie bij 11 patiënten, was er steeds een kraakbenige discontinuïteit op de verbindingsslijn en een ernstige chondropathie van het accessoire fragment bij drie patiënten. Bij 10 patiënten werd het accessoire fragment verwijderd en bij 4 werd een gemodificeerde laterale release uitgevoerd. Bij deze 10 patiënten was de pijn volledig verdwenen. Volledig functioneel hervatten was mogelijk binnen de 10 weken. Bij de 4 met laterale release konden er 3 na gemiddeld 21,3 weken de activiteit hervatten en één had een slecht resultaat.

## RÉSUMÉ

N. BOUSSELMAME, M. BOSSOUGA, M. KADI, K. LAZRAK, H. TAOBANE, I. MOULAY. *Les patella bipartita douloureuses — Présentation d'une série de 14 cas.*

Les auteurs présentent les résultats d'une revue rétrospective de quatorze observations personnelles de patella bipartita douloureuse. Tous les patients étaient de sexe masculin, l'âge moyen était de 27,7 ans (19-42 ans). La notion de traumatisme était retrouvée douze fois. Cliniquement, le maître symptôme était la douleur à la pression du fragment accessoire. Sur le plan radiologique, en plus des radiographies standard de face, de profil, de  $\frac{3}{4}$  latéral et en incidences fémoro-patellaires, qui précisaient le type de patella bipartita ainsi que l'état du fragment accessoire et du reste de l'articulation, ils ont utilisé dans quatre cas les incidences axiales sur

un genou en charge fléchi à 60° et 90° avant et après injection de produit de contraste. L'injection du produit iodé était plus performante pour objectiver la solution de continuité fragment-patella. La durée minimale du traitement médical était de six mois. L'arthroscopie a été utilisée onze fois, elle a mis en évidence dans tous les cas une solution de continuité cartilagineuse, et dans trois cas une chondropathie incompatible avec la con-

servation du fragment. Le geste chirurgical a été dans dix cas la résection du fragment accessoire et dans quatre cas la résection d'une bandelette de l'aileron latéral et de l'insertion du tendon du vastus lateralis sur le fragment. La comparaison des résultats fonctionnels de ces deux techniques semble montrer une récupération plus complète et plus rapide après chirurgie d'exérèse.