

# LA SYNOVITE VILLO-NODULAIRE DES GROSSES ARTICULATIONS

M. DKHISSI<sup>1</sup>, R. ABOUTAIEB<sup>1</sup>, M. HERMAS<sup>2</sup>, B. ZRYOUIL<sup>1</sup>

**Les auteurs rapportent 11 cas de synovite villo-nodulaire des grosses articulations.**

**Ils relatent les difficultés diagnostiques et thérapeutiques de cette affection rare. Les résultats sont satisfaisants en cas de synovectomie complète et précoce avant le stade de destruction articulaire.**

**Keywords :** villonodular synovitis ; synovectomy ; shoulder ; hip ; ankle ; synovectomy ; synoviorthesis.

**Mots-clés :** synovite villo-nodulaire ; genou ; épaule ; hanche ; cheville ; synovectomie ; synoviorthèse.

## INTRODUCTION

La synovite villo-nodulaire des grosses articulations (S.V.N.) est une affection bénigne de la synoviale des articulations, des gaines tendineuses et des bourses séreuses.

C'est une affection rare, de pathogénie non encore élucidée. Elle est souvent reconnue tardivement au stade de lésions articulaires dont la réparation est alors délicate. Nous rapportons une série de 11 observations de S.V.N. des grosses articulations, qui illustre les difficultés diagnostiques et thérapeutiques.

## MATÉRIEL ET MÉTHODES

De janvier 1977 à décembre 1988, 11 malades ont été opérés pour S.V.N. atteignant les grosses articulations (tabl. I).

– l'âge moyen de nos malades était 26,6 ans, avec des extrêmes de 16 ans et 68 ans. Il n'y a pas de prédominance de sexe (6 femmes et 5 hommes).

– l'atteinte était dans tous les cas monoarticulaire, intéressant :

- \* le genou : 7 cas
- \* la hanche : 2 cas
- \* la cheville : 1 cas
- \* l'épaule : 1 cas.

– Le temps de tolérance séparant les premiers troubles cliniques et l'intervention chirurgicale était de 2 ans en moyenne avec des extrêmes de 11 mois et 6 ans (tabl. I).  
– la symptomatologie était peu spécifique et comportait :

- \* douleurs évoluant sur un mode chronique : 9 cas
- \* épanchement articulaire récidivant : 9 cas
- \* limitations de la mobilité articulaire : 2 cas
- \* tumeur articulaire : 1 cas
- \* épisodes de blocage articulaire : 1 cas.

– la radio a montré :

- \* densification des parties molles : 2 cas (photo 1)
- \* atteinte osseuse : géodes, érosions corticales : 4 cas (photo 2, 3)
- \* luxations : 2 cas (photo 4)
- \* pincement articulaire : 2 cas (photo 5)
- \* radiologie normale : 5 cas.

– L'indication d'une arthrotomie a visée diagnostique a été posée dans tous les cas. Deux aspects macroscopiques différents ont été notés :

- \* forme localisée (2 cas) : (obs 3, 7) : un ou plusieurs nodules localisés, implantés sur une synoviale saine.
- \* forme diffuse (9 cas) : toute la synoviale est intéressée par le processus pathologique.

<sup>1</sup> Service de traumatologie et d'Orthopédie (Aile IV), CHU IBN Rochd, Casablanca, Maroc.

<sup>2</sup> Service de traumatologie et d'Orthopédie, CHU IBN Sina, Rabat, Maroc.

Correspondance et tirés à part : M. Dkhissi, Rue A-In Asserdoun, Imm. J, App. 5, Hay Salam, Casablanca, Maroc.

Tableau I. — Caractéristiques des malades

Obs. n°	Âge	Sexe	Localisat.	Int. libre	Clinique	Radio	Macroscopie
1	25 ans	F	Hanche	1 an	Douleurs lim. mobilité épanchement	Pincement IL géodes	F. diffuse
2	16 ans	F	Genou	2 ans	Gonalgies hémarthroses	Géodes	F. diffuse
3	17 ans	F	Cheville	2 ans	Tuméfaction	Normale	F. localisée
4	18 ans	F	Genou	2 ans	Gonalgies épanchement	Pincement I.I. géodes	F. diffus
5	20 ans	M	Genou	2 ans	Gonalgies épanchement	normale	F. diffus
6	23 ans	F	Genou	11 mois	Gonalgies épanchement	Normale	F. diffuse
7	25 ans	M	Genou	1 an	Hydarthrose bloc. articulaire	Normale	F. localisé
8	26 ans	M	Genou	6 ans	Doul. chron. épanchement	Normale	F. diffuse
9	68 ans	M	Épaule	3 ans	Douleurs tumeur lim. mobilité épanchement	Luxation géode, densif. P.M.	F. diffuse
10	27 ans	F	Genou	3 ans	Gonalgie épanchement	Densif. P.M.	F. diffuse
11	28 ans	M	Hanche	2 ans	Douleurs luxation	Luxation	F. diffuse

Sa couleur est rouge sombre (7 cas), jaune (1 cas), ou bigarée (1 cas). C'est une enchevêtrement de villosités et nodules sessiles ou pédiculés.

On retrouve parfois des lésions osseuses sous forme de cavités envahies par le tissu synovial.

– le traitement :

\* dans les formes localisées (2 cas) : l'exérèse biopsie a constituée le seul traitement.

\* dans les formes diffuses (9 cas) : synovectomie chirurgicale la plus complète possible, soit d'emblée devant l'aspect macroscopique évocateur (4 cas), doit dans un deuxième temps après confirmation anatomo-pathologique (5 cas).

### RÉSULTATS (tabl. II)

Le résultats ont été jugés après un recul moyen de 3,3 ans sur :

- la disparition de la symptomatologie initiale.
- la restauration de la mobilité articulaire.
- l'absence de récives.

Dans les formes localisées :

Les résultats ont été bons avec un recul de 2 ans et 7 ans. Dans les formes diffuses :

– Bons résultats : 3 cas de S.V.N. intéressant le genou et traitées par synovectomie chirurgicale, avec un recul de 4 mois, 2 ans et 8 ans.


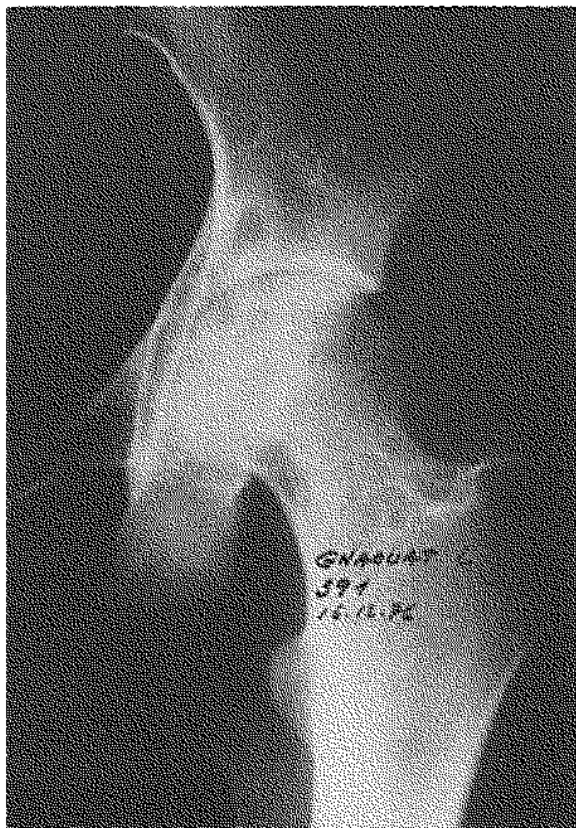
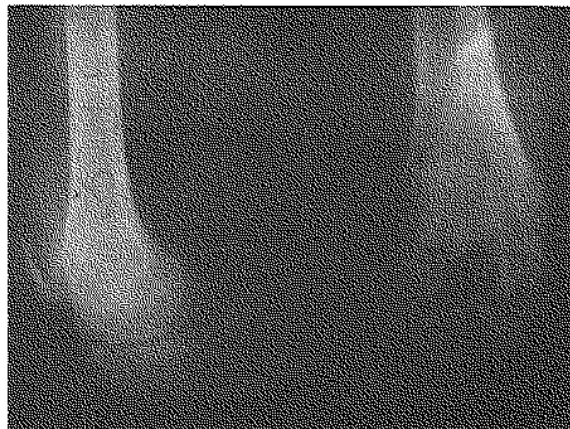


Photo 1. — S.V.N. du genou, densification des parties molles.



2



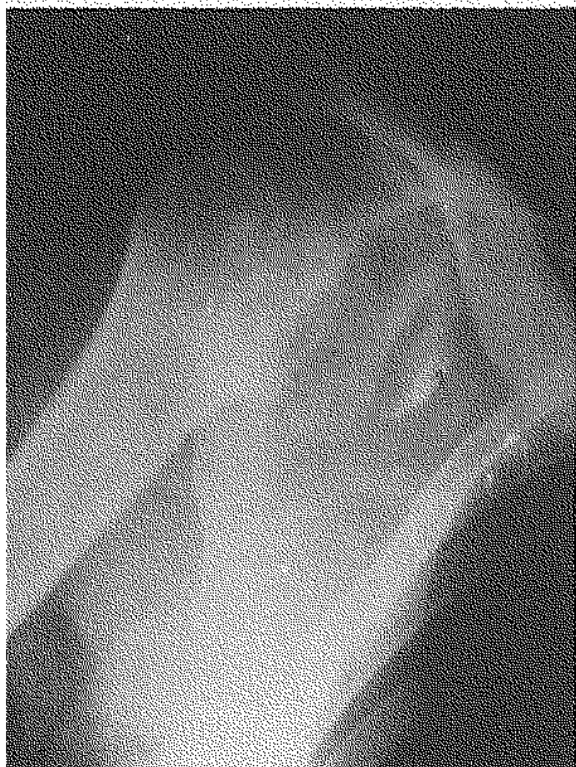3

*Photo 2.* — S.V.N. de la hanche, géodes multiples de la tête et du col fémoral, du cotyle.

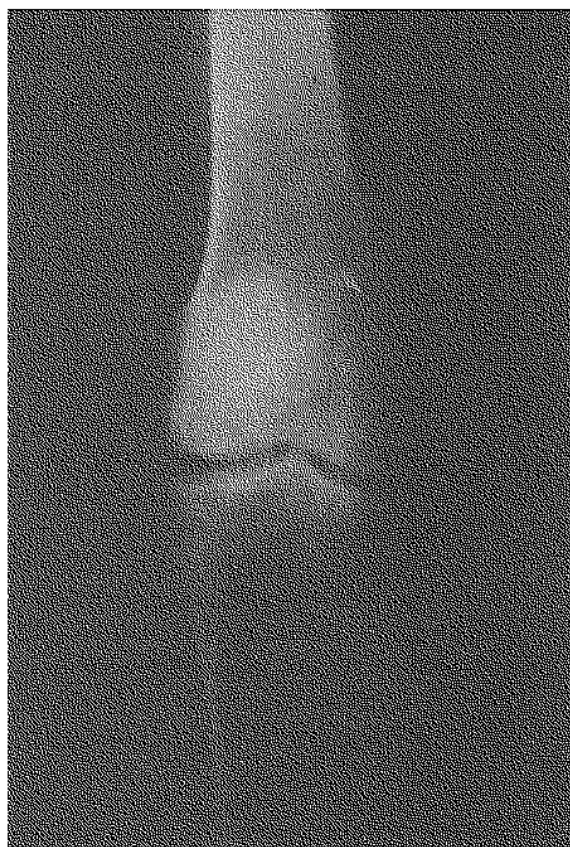*Photo 3.* — S.V.N. du genou, géodes multiples et érosions corticales au niveau du fémur et du tibia.

*Photo 4.* — S.V.N. de l'épaule, géode de la tête humérale et luxation de l'épaule.

*Photo 5.* — S.V.N. du genou, pincement articulaire.



4



5

Tableau II. — Traitement et résultats

Obs. n°	Traitement initial	Recul résultats	Traitement complémentaire	Recul résultats définitifs
1	Synovect. chir.	Perdu de vue		
2	Synovect. chir.	8 ans bon		
3	Exérèse	7 ans bon		
4	Synovect. chir.	5 ans raideur genou	Kinesi.	Moyen
5	Synovect. chir.	5 ans raideur genou	Interv. mobilisatrice	Moyen
6	Synovect. chir.	4 mois récurrence	Syn. chir. + syn. a. osm.	4 ans bon
7	Exérèse	2 ans bon		
8	Synovect. chir.	2 ans bon		
9	Synovect. chir.	5 mois récurrence	Syn. chir. + syn. a. osm. + arthrodèse	3 ans moyen
10	Synovect. chir.	4 mois bon		
11	Synovect. chir.	perdu de vue		

– Résultats moyens : 2 cas avec raideur du genou après synovectomie chirurgicale, ayant nécessité dans un cas une intervention mobilisatrice.

– Récurrence dans 2 cas : survenue 5 mois après synovectomie chirurgicale au niveau du genou et de l'épaule. Elle a nécessité une réintervention et une synoviorthèse à l'acide osmique dans les 2 cas.

– La persistance d'une instabilité et le degré de destruction articulaire majeure ont rendu nécessaire une arthrodèse de l'épaule.

– 2 patients atteints de S.V.N. de la hanche traitée par synovectomie chirurgicale ont été perdus de vue.

### COMMENTAIRES

La S.V.N. des grosses articulations est relativement rare : 315 cas seulement ont été recensés dans une statistique mondiale en 1974 (9). Elle atteint de préférence le sujet jeune (9), l'atteinte du genou est la plus fréquente avec 70% des cas (9, 13, 14).

En effet 10 de nos patients étaient âgés de moins de 28 ans et 7 sur les 11 cas présentaient une atteinte au niveau du genou.

Les signes cliniques sont très peu spécifiques : douleurs modérées, limitations de la mobilité ; parfois trompeurs : blocage articulaire au niveau du genou (7). Ces signes évoluent sur un mode chronique, ce qui explique la durée du temps de tolérance, allant de quelques mois à plusieurs années (9). Dans notre série ce délai était de 2 ans en moyenne et nous n'avions pas noté de corrélation entre la durée du temps de tolérance et l'âge ou le sexe.

Les signes radiologiques ne sont également pas évocateurs ni constants. Ils traduisent l'atteinte des parties molles sous forme d'opacités à contours réguliers lobulés, ou bien des atteintes osseuses à type d'érosions corticales ou de géodes arrondies parfois polycycliques. Leur siège est strictement épiphysaire (5, 6, 9, 11).

L'arthrographie (2), l'échographie et la tomodensitométrie (8, 10, 16) peuvent aider au diagnos-

tic. C'est en fait l'arthroscopie (4), d'intérêt diagnostique et thérapeutique qui représente la meilleure investigation. Nous ne l'avons malheureusement pratiquée pour aucun de nos malades à défaut de matériel.

L'examen macroscopique permet de reconnaître la forme localisée, caractérisée par une synoviale normale sur laquelle s'implantent un ou plusieurs nodules. Nous avons observé cet aspect dans deux cas (Obs. n° 3, 7) l'exérèse biopsie seule a donné d'excellents résultats à long terme.

La forme diffuse a un aspect plus évocateur, c'est un tissu synovial hyperplasique, rouge sombre, où s'enchevêtrent des formations nodulaires sessiles ou pédiculées (13). Le diagnostic définitif revient à l'histologie. La trame conjonctive de la synoviale est riche en pigments ferriques, cholestérol, fibroblastes, cellules géantes (1, 15).

Dans cette forme tout le tissu synovial pathologique doit être détruit de manière complète pour éviter la récurrence et l'envahissement ostéo-cartilagineux source de troubles mécaniques. La synovectomie chirurgicale et la synoviorthèse peuvent être utilisées seules ou de préférence en association, pour augmenter le taux de guérison définitive. Celui-ci est variable selon les séries : 50% à 100% (9, 12), 3 sur 7 de nos malades. Le risque de récurrence est de 6% (9) ; nous en avons observé 2 cas. Les complications articulaires font appel aux méthodes chirurgicales, réparation capsulo-ligamentaires, arthrodèse ou de préférence arthroplastie (9, 17).

## BIBLIOGRAPHIE

1. Alguacil-García A., Krishnan K. U., Goelliner J. R. Giant cell of tendon sheath and pigmented villo-nodular synovitis. An ultrastructural study. *Am. J. Clin. Path.*, 1978, 69, 6-17.
2. Cavina C. G., Pagliuzzi A., Giorgi B., Grasso A., Cosenza H. Evaluation of double contrast arthrography in pigmented villo-nodular synovitis. *Italian J. Orthop. Traumat.*, 1984, 10, 121-126.
3. D'Eschougues J. P. Sur l'arthrosynovite villo-nodulaire. *Rhumatologie*, 1977, 29, 253-257.
4. Dorfmann H., Figueroa M., De Seze S. Intérêt de l'arthroscopie devant une monoarthropathie isolée du genou. *Sem. Hop. Paris*, 1974, 50, 179-188.
5. Dorwart R. H., Genant H. K., Johnston W. H., Morris J. M. Pigmented villo-nodular synovitis of shoulder : radiologic-pathologic assessment. *Am. J. Roentgen.*, 1984, 143, 886-888.
6. Dorwart R. H., Genant H. K., Johnston W. H., Morris J. M. Pigmented villo-nodular synovitis of synovial joints : clinical, pathological and radiological features. *Am. J. Roentgen.*, 1984, 143, 877-885.
7. Flandry F. C., Jacobson K. E., Andrews J. R. Pigmented villo-nodular synovitis of the knee mimicking meniscal injury. *Arthroscopy*, 1986, 2, 217-221.
8. Gagnerie F., Taillan B., Bruneton J. N., Bonnard J. M., Denis F., Commandre F., Euller-Ziegler L., Ziegler G. Three cases pigmented villo-nodular synovitis of the knee. Ultrasound and computer tomographic findings. *Roefoe*, 1986, 145, 227-228.
9. Gaubert J., Mazabraud A., Verdé J. C., Cheneau J. Les synovites villo-nodulaires hémopigmentées des grosses articulations. *Rev. Chir. Orthop.*, 1974, 60, 265-298.
10. Kaufman R. A., Towbin R. B., Babcock D. S., Crawford A. H. Arthrosonography in the diagnosis of pigmented villo-nodular synovitis. *Am. J. Roentgen.*, 1982, 139, 396.
11. Lequesne M., Nicolas J. L., Kerboull M., Postel M. La synovite villo-nodulaire de la hanche : étude de six cas. *Int. Orthop.*, 1980, 4, 133-144.
12. Menkes C. J. Is there a place for chemical and radiation synovectomy in rheumatic disease. *Rheum. And Rehab.*, 1979, 18, 65-77.
13. Monghal J. P., Dorfmann H., Caroit M., Ryckewart A. Contribution à l'étude de la synovite villo-nodulaire du genou. *Rev. Rhum.*, 1981, 48, 397-402.
14. Myers B. W., Masi A. T. Pigmented villo-nodular synovitis and tenosynovitis : A clinical epidemiology. Study of 166 cases and literature review. *Medecine*, 1980, 59, 223-237.
15. Srinivasa Rao A., Vigorita V. J. Pigmented villo-nodular synovitis (Giant cell tumor of the tendon sheath and synovial membrane) : A review of eighty-one cases. *J. Bone Joint Surg.*, 1984, 66, 76-94.
16. Taillan B., Gagnerie F., Commandre F., Bonnard J. M., Euller-Ziegler L., Ziegler G. Synovite villo-nodulaire pigmentée : intérêt de l'échographie et de la tomodesitométrie. *Presse Med.*, 1986, 15, 6, P. 260.
17. Tartaglia L., Chiroff T. Diffuse pigmented villo-nodular synovitis. An indication for total hip replacement in the young patient. *Clin. Orthop.*, 1976, 115, pp. 172-176.

## SAMENVATTING

*M. DKHISSI, R. ABOUTAIEB, M. HERMAS en B. ZRYOUIL. Villo-nodulaire synovitis van de grote gewrichten.*

De auteurs rapporteren over 11 gevallen van villo-nodulaire synovitis van de grote gewrichten. De problemen m.b.t. de diagnostiek en de therapie van deze

zeldzame aandoening worden besproken. De resultaten van volledige en vroegtijdige synovectomie, vóór het stadium van gewrichtsdestructie, zijn behoorlijk.

The problems, related to diagnosis and treatment, are discussed. The results are satisfactory when a total synovectomy is performed early, before any joint damage occurs.

#### **SUMMARY**

*M. DKHISSI, R. ABOUTAIEB, M. HERMAS and B. ZRYOUIL. Villonodular synovitis of the large joints.*

The authors report 11 cases of villonodular synovitis of large joints.