

OSTÉOMYÉLITE AIGUË DE LA ROTULE

A. MOYIKOUA, J. C. BOUITY-BUANG, NGATSE-OKO, B. PENA-PITRA

Les auteurs rapportent une observation d'ostéomyélite aiguë de la rotule survenue chez un enfant de 8 ans, non drépanocytaire.

La revue de la littérature à propos de ce cas permet de confirmer la rareté de l'atteinte, les difficultés du diagnostic et le bon pronostic de la lésion chez l'enfant.

Keywords : osteomyelitis ; patella ; child.

Mots-clés : ostéomyélite ; rotule ; enfant.

L'ostéomyélite se localise rarement au niveau des os courts. Nous rapportons un cas d'ostéomyélite aiguë de la rotule chez un enfant de 8 ans.

OBSERVATION

Enfant NG ... Judel 8 ans, sans antécédent particulier, traumatisme du genou gauche par chute d'un manguier le 25/09/89. Radiographies initiales normales. Un mois plus tard, apparition de fièvre et de signes inflammatoires avec issue de pus au niveau de la face antérieure du genou : hospitalisation le 25/10/89. À l'examen : fistule antérieure du genou sans épanchement articulaire, flexum de 15°.

Biologiquement : pas d'hémoglobinopathie (Hb AA), glycémie : 1,10 g/l, globules blancs : 8900 avec forte polynucléose (75%). Présence de staphylocoque doré et d'Escherichia Coli sur les prélèvements locaux.

Traitement par Gentamicine 40 mg \times 2 et plâtre cruro-pédieux en extension pendant 3 semaines. Devant la persistance de la suppuration, mise à plat chirurgicale le 17/11/89 qui permet d'enlever un séquestre. Ce dernier, confié à l'anatomopathologiste confirme l'ostéomyélite de la rotule.

Évolution : assèchement de la fistule en un mois puis ablation du plâtre. Reprise de l'appui complet. Retour progressif à la normale de la fonction du genou avec indolence complète. Contrôle à 31 mois : hypertrophie radiologique (fig. 1) avec déformation de la rotule gauche et apparition d'un syndrome douloureux rotulien.

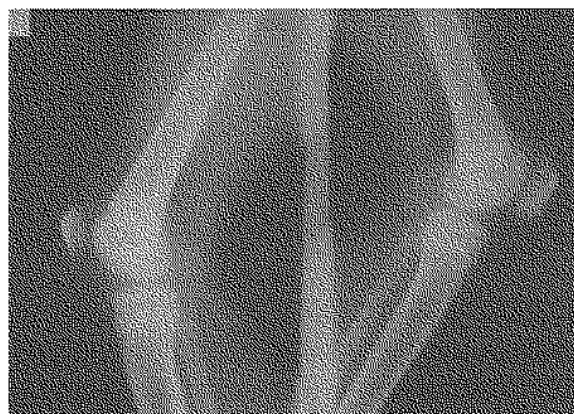


Fig. 1. — Ostéomyélite aiguë de la rotule : clichés comparatifs à 31 mois d'évolution. Noter l'hypertrophie et l'aspect hétérogène de la trame osseuse de la rotule gauche.

DISCUSSION

Le nombre limité des observations témoigne de la rareté de l'ostéomyélite de la rotule. La première description remonte à Thirion en 1829. En 1962, avec la publication d'Evans (1), à peine plus de 60 cas avaient été répertoriés (2, 4). Plus récem-

Service d'Orthopédie-Traumatologie, C.H.U., B.P. 32, Brazzaville, Congo.

Correspondance et tirés à part : A. Moyikoua.

ment, Papavasiliou (3) rapporte 3 cas avec un recul moyen de 8 ans, relançant à nouveau l'intérêt sur cette particularité clinique. Au Congo, la haute incidence de la drépanocytose n'augmente pas la fréquence de cette localisation.

L'ostéomyélite de la rotule serait plus fréquente entre 5 et 12 ans (2). Elle est rare avant 5 ans, en raison de la nature cartilagineuse de la rotule et après 16 ans, car l'ossification de celle-ci est complète. La vascularisation de la rotule, bien étudiée par Ropke (5), atteint son maximum entre 5 et 12 ans ; elle est moindre avant 5 ans et après 16 ans, ce qui rend l'infection hématogène moins probable. Le traumatisme révélateur est classiquement observé dans les ostéomyélites aiguës ; il en est ainsi de notre patient ainsi que pour 2 des 5 cas d'Evans (1).

Le diagnostic clinique d'ostéomyélite aiguë rotulienne n'est pas toujours évoqué d'emblée. On élimine plus facilement un rhumatisme articulaire aigu, mais aussi un hygroma pré-rotulien rare chez l'enfant (1). Il est par contre plus difficile d'éliminer une arthrite aiguë du genou, d'autant que les 3 cas de Papavasiliou (3) se sont compliqués d'arthrites purulentes. Contrairement à ce dernier, Evans affirme que dans les ostéomyélites aiguës, le pus s'évacue vers l'avant et que le cartilage constitue une barrière contre l'infection. Dans notre observation également, il n'y avait pas d'épanchement articulaire.

La formation d'un séquestre, fréquente, n'aboutit pas toujours à la fistulisation ; il existe des possibilités de réhabilitation du séquestre sans intervention (1). Le traitement chirurgical ne sera décidé qu'en cas de fistule productive, ou d'arthrite purulente à des fins de lavage et drainage (3). L'analyse histologique du séquestre peut confirmer le diagnostic. Dans tous les autres cas, le traitement médical est suffisant.

Les germes habituellement rencontrés sont le staphylocoque doré (1), plus rarement le streptocoque ou le colibacille.

L'évolution clinique sous traitement se fait souvent chez l'enfant dans le sens favorable. Par contre, le retour à la normale de la trame osseuse nécessite plusieurs mois. La rotule est alors parfois déformée et plus volumineuse qu'à l'état normal (notre observation).

CONCLUSION

L'ostéomyélite de la rotule, lésion rare de l'enfant mérite d'être connue. Lorsque son diagnostic est posé, le traitement plutôt médical que chirurgical, aboutit habituellement à la guérison pas toujours sans séquelles.

RÉFÉRENCES

1. Evans D. K. Osteomyelitis of the patella. *J. Bone Joint Surg.*, 1962, 44-B, 319-323.
2. Moore T. Acute osteomyelitis of the patella. *Lancet*, 1938, i, 552-554.
3. Papavasiliou V. A., Sferopoulos N. K. Ostéomyélite aiguë hématogène de la rotule. À propos de 3 cas. *Rev. Chir. Orthop.*, 1989, 75, 130-132.
4. Rocher H. L. Ostéomyélite aiguë de la rotule. *J. Médecine de Bordeaux*, 1923, 95, 921-923.
5. Ropke W. Kur Kenntnis der Tuberkulose und Osteomyelitis der Patella. *Arch. Klin. Chir.*, 1904, 73, 492-494.

SAMENVATTING

A. MOYIKOUA, J. C. BOUITY-BUANG, NGATSE-OKO en B. PENA-PITRA. Acute osteomyelitis van de patella.

De auteurs beschrijven een geval van acute osteomyelitis van de patella bij een 8-jarig kind, vrij van sickel anemie.

De literatuur bevestigt de zeldzaamheid van de aandoening, de problematiek bij de diagnosestelling en de gunstige prognose bij het kind.

SUMMARY

A. MOYIKOUA, J. C. BOUITY-BUANG, NGATSE-OKO and B. PENA-PITRA. Acute osteomyelitis of the patella.

The authors report on an observation of acute osteomyelitis of the patella in a non-sickle-anemic 8-year-old child.

The literature helps confirm the scarcity of the disease, the difficulties of diagnosis and the good prognosis of the lesion in the child.